Сергеев С.В.

Современные технологии лечения переломов

РУДН, кафедра травматологии и ортопедии, ГКБ №20, Москва

Качество хирургического лечения переломов заключается не только в применении современных имплантатов, но и в своевременности выполнения остеосинтеза, индивидуальном определении типа хирургического вмешательства и качества манипуляций. Таким образом, принципами хирургического лечения переломов являются: 1) применение анатомически совместимых имплантатов с учетом биомеханических особенностей перелома, морфологии перелома и качества кости (титановые и стальные сплавы, анатомически адаптированные конструкции с угловой и ротационной стабильностью); 2) ранний остеосинтез в течение первых 72 часов (принцип единой гематомы, профилактика гипостатических осложнений и тромбоза глубоких вен); 3) минимальная экспозиция тканей, минимальная инвазивность имплантации, интраоперационный рентгенмониторинг, приоритет первичного остеосинтеза бедренной кости и костей таза, внутрисуставных переломов.

Внутренний или погружной остеосинтез может быть выполнен пластинами и интрамедуллярными штифтами.

Современный арсенал накостного остеосинтеза представлен типоразмерным рядом компрессионных пластин, поддерживающих и нейтрализующих пластин, реконструктивных пластин, а также пластин с блокированием и с угловой стабильностью. Последние имеют своей задачей осуществлять профилактику вторичного смещения отломков за счет блокирования винтов в пластине или особенностей дизайна (ангулярные пластины). Это важно при наличии остеопороза и нестабильном характере перелома, когда предпочтительно выполнение «мостовидного» остеосинтеза

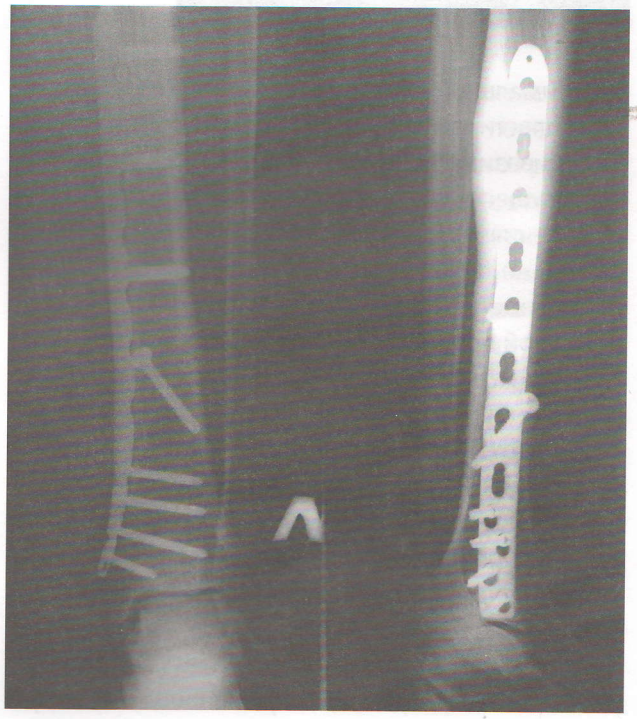

Рис.1. Накостный остеосинтез большеберцовой кости пластиной LCP

Рис.2. Остеосинтез бедренной кости гамма-гвоздем

с минимальной плотностью винтов. Для остеосинтеза пластинами типа LCP разработана техника малоинвазивного остеосинтеза (MIPO), позволяющая осуществлять «мостовидный» остеосинтез без обнажения места перелома. Пластина проводится подкожно на голени вдоль передневнутренней поверхности большеберцовой кости или по наружной поверхности бедра вдоль кости субмускулярно и надпериостально. При помощи кортикальных винтов вне зоны перелома, но через ближайшие отверстия кость подтягивается к пластине (репозиция на пластине). Благодаря ее предизогнутой по анатомии кости форме отломки принимают упорядоченное положение. Окончательная фиксация достигается введением блокирующих винтов (Рис.1)

Интрамедуллярный остеосинтез значительно расширил свои границы. Применение блокируемых гвоздей стало возможно при переломах не только бедренной и большеберцовой костей, но и при сложных переломах проксимального отдела плеча, локтевой и лучевой костей. Остеосинтез при диафизарных переломах бедренной и плечевой костей может быть выполнен антеградно и ретроградно. Преимуществом антеградного остеосинтеза бедренной кости является возможность интраоперационной репозиции на ортопедическом столе. Ретроградный остеосинтез бедра выполняется без тракционных приспособлений, поэтому возможен дефицит репозиции. Однако при низких переломах преимущество ретроградного остеосинтеза очевидно, а смещение может быть устранено временной фиксацией отломков винтами или спицами. Особую роль интрамедуллярный блокирующий остеосинтез сыграл при ипсилатеральных переломах плечевой и бедренной костей. Одновременная фиксация перелома проксимального отдела плечевой кости и ее диафиза длинной версией PHN (proximal humerus nail) позволяет осуществить остеосинтез из одного малого разреза мягких тканей. Подобная проблема, т.е. перелом вертельной области или шейки бедренной кости в сочетании с переломом диафиза, может быть решена при помощи интрамедуллярного остеосинтеза длинной версией гамма-гвоздя (Рис.2).

Свое новое и веское слово интрамедуллярный остеосинтез заявил в выполнении артродеза голеностопного сустава. Ретроградное введение гвоздя со стороны пяточной кости оставляет нетронутым таранно-ладьевидный сустав, тем самым обеспечивая перекат стопы за счет сохраненного среднего отдела стопы (Рис.3).

При переломах мелких костей стопы, кисти, акромиального и стернального концов ключицы, а также при компрессионных переломах тел позвонков остеосинтез может быть выполнен имплантатами из никелида титана, которые обладают памятью формы. Особенностью этих конструкций являются их упруго-эластические свойства, приближающиеся к таковым тех костей и связочного аппарата, повреждения которых иммобилизируются данными имплантатами. Поведенческие характеристики фиксаторов в соответствии с их оригинальной и индивидуальной формой позволяют «жить» имплантатам в биомеханической гармонии с окружающими тканями, не терять заданной стабильности и не вызывать концентрации напряжений в зоне контакта с костью.

Помимо этих оригинальных конструкций разработан целый набор миниатюрных имплантатов для микрохирургии костей кисти и стопы.

Особого внимания требует остеосинтез при переломах ключицы. Эта кость отличается чрезвычайной подвижностью, анатомической формой и сниженными регенераторными потенциалами.

Новым словом в хирургии диафизарных переломов ключицы является использование анатомически предизогнутых пластин, в том числе и с угловой стабильностью. Однако отдаленные результаты «жесткого» остеосинтеза LCP не особенно эффективны. Нами, совместно с компанией ДЕОСТ (Россия) была разработана анатомически предизогнутая, но не блокируемая пластина, позволяющая выполнять «мостовидный» динамический остеосинтез (Рис.4). Это еще один пример приближения остеосинтеза к биомеханическому содружеству между сегментом, костью и имплантатом.

Внеочаговый остеосинтез незаменим при тяжелых сочетанных повреждениях, открытых травмах и гнойных осложнениях. Аппарат Илизарова в том виде, каком был создан автором, конечно, отстал от своих современных аналогов зарубежного производства. Наиболее оптимальной компоновкой аппарата следует признать спице-стержневой вариант, а также аппарат с рентгенпрозрачными кольцами, упрощенными узлами фиксации спиц и стержней. Заслуживает внимания метод гибридного остеосинтеза при внутрисуставных переломах метаэпифизарных зон: после закрытой репозиции переломов мыщелков и транскутанной фиксации

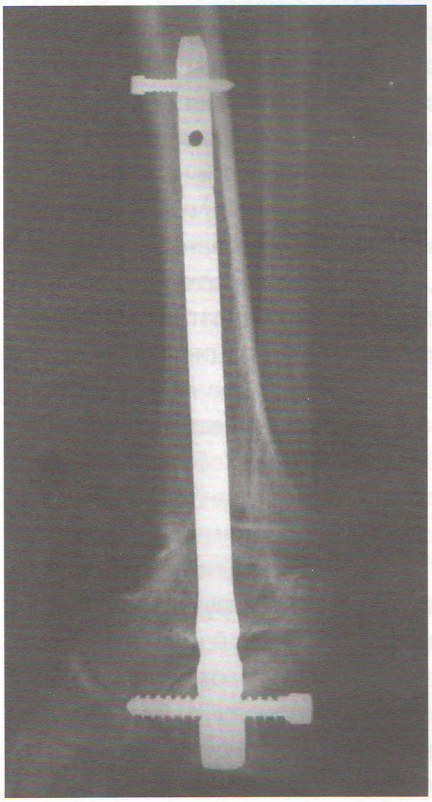

Рис.3. Артродез голеностопного сустава блокируемым гвоздем

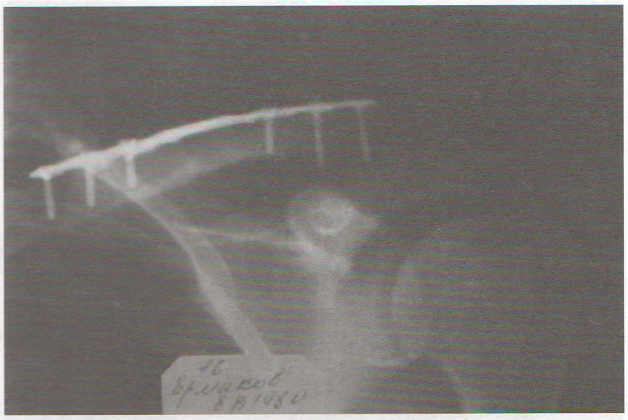

Рис. 4. «Мостовидный» остеосинтез ключицы анатомически предизогнутой пластиной

канюлированными винтами для упрочения угловой и ротационной стабильности накладывается упрощенный модуль спице-стержневого аппарата без иммобилизации сустава. Таким образом, соблюдается малоинвазивный принцип хирургического вмешательства и возможности ранней активизации сустава.

Какие тенденции к усовершенствованию остеосинтеза? Очевидно, что заживление переломов, зависящее в первую очередь от местного кровообращения, не может быть продуктивным, если фиксатор костных отломков не обладает качествами динамичности и устойчивости к циклическим нагрузкам. Проблема лечения переломов проксимального отдела бедренной кости тому пример. Вслед за системой динамического бедренного винта, длительное время считавшегося удачным решением этой проблемы, родились новые, идеологически отличные конструкции. Гамма-гвоздь позволил изменить биомеханическое равновесие в тазобедренном суставе, приблизив к эпицентру соединения конструкции центр вращения головки, тем самым, нейтрализовав компрессионно-раздвигающие силы. Пластина с двойным скользящим эффектом (Medoff) позволяет в отличие от DHS нейтрализовать силы растяжения по латеральной поверхности бедра и снизить вероятность вторичного смещения отломков при дефекте медиальной стенки бедренной кости.

В случаях повреждений таза типа B и C, когда имеется ротационная и вертикальная нестабильность, необходимо фиксировать лонное и одно из крестцово-подвздошных сочленений, что приводит к значительному дисбалансу биомеханического

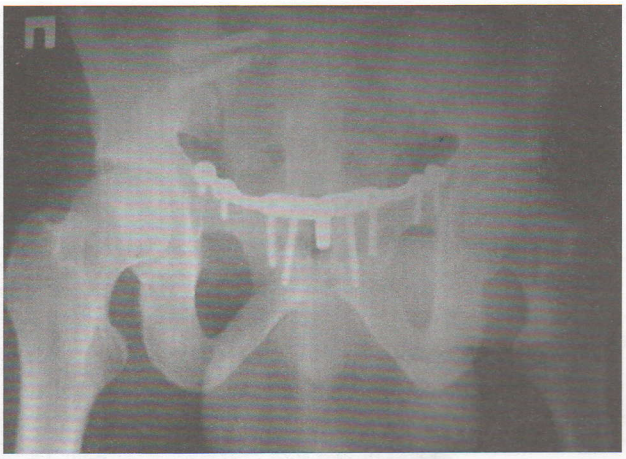

Рис.5. Динамическая лонная пластина

равновесия тазового кольца. При таких переломах для их фиксации нами совместно с компанией ChM (Poland) предложена шарнирная лонная пластина, обеспечивающая микроподвижность в лонном сочленении, как в вертикальном, так и в горизонтальном направлении (Рис.5). Динамическая лонная пластина снижает перегрузки сочленений таза, предотвращает полом и миграцию имплантатов.

Наряду с многими преимуществами современных технологий остеосинтеза имеются сложности и осложнения, которые зависят от характера перелома, не укладывающегося в стандартные рамки операции. Так, например, определенные трудности возникают при антеградном введении бедренного штифта и выравнивании проксимального отломка с латеральным сколом (реверсивный тип перелома или А3). Это, прежде всего, связано с дефектом медиальной стенки бедренной кости и трудностью управлением мало подвижным проксимальным отломком. Решение данной проблемы возможно при помощи определенных репозиционных приемов и использовании латерализованных гвоздей (Lateral Femoral Nail).

Подобные сложности возникают при фрагментарном переломе большеберцовой кости, когда короткий и малоподвижный отломок, имеющий широкий канал, выталкивается вводимым штифтом кпереди. Одним из вариантов преодоления этой сложности является использование транскортикальных винтов (Poler screw). Кроме того, следует использовать гвозди без изгиба Herzog.

Современный остеосинтез диафизарных и внутрисуставных переломов основан на развитии и совершенствовании хирургической техники. В этой связи особое внимание следует уделять подготовке к операции, прежде всего с позиций предоперационного планирования и ознакомления с инструментарием. Инструментарий для установки имплантатов должен отличаться эргономичностью, вариабельностью и универсальностью одновременно. Качество и продолжительность операции являются условиями минимального интраоперационного и послеоперационного риска. Выбор имплантата должен быть обусловлен морфологией перелома, качеством кости, локализацией перелома и временем, прошедшем после травмы. Арсенал имеющихся фиксаторов не означает решения проблем заживления переломов. Имплантат не является средством для срастания кости, имплантат – это способ управления остеосинтезом, а остеосинтез – это способ управления репаративной регенерацией.

Далеко не все переломы исчезают бесследно, и вовсе не всегда наступает реституция поврежденной кости. В большинстве отдаленных случаев, когда, казалось, имеются клинические и рентгенологические признаки заживления перелома, мы имеем дело с субституцией. В этой связи удаление имплантатов в укоренившиеся сроки от 1 года до 1,5 лет не обоснованы. Для объективной оценки качества репаративных процессов и готовности сегмента к удалению внутренней конструкции должны использоваться методы радиоизотопной диагностики и биомеханического изучения ходьбы.

Таким образом, современные технологии не только не облегчают выполнение операции, но наоборот, делают их сложными и более ответственными. Пластины с блокированием и угловой стабильностью, блокируемые гвозди предназначены для оптимизации репаративных процессов и активной реабилитации пациентов, но никак не подменяют собой соблюдение логичности при выполнении сложной биологической процедуры остеосинтеза. Остеосинтез без обнажения места перелома имеет много преимуществ, но выполнение этой операции нередко затягивает процедуру хирургического вмешательства, сопровождается избыточной дозой лучевой нагрузки, кровопотерей и микробной контаминацией. Следовательно, современные технологии требуют их освоения и понимания с позиций анатомии и биомеханики сегментов, качества кости и точного выполнения требований хирургической техники.